Münster 1930 № 11 Med Diss.

MERCK

Über eine Zerreißung der Sehne des langen Daumenstreckers nach Speichenbruch.

1930

Über eine Zerreißung der Sehne des langen Daumenstreckers nach Speichenbruch.

Inaugural-Dissertation

verfaßt und der hohen medizinischen Fakultät der Westfälischen Wilhelms-Universität Münster (Westf.)

zur

Erlangung der Doktorwürde der Medizin

vorgelegt von

ALBRECHT MERZ

Osnabrück.

Buchdruckerei O. Koehler, Wiesbaden.

1930.

Dem Heeressanitätsinspekteur

Herrn Generaloberstabsarzt Prof. Dr. Franz

zum 60. Geburtstage

in Ehrerbietung gewidmet vom Verfasser.

R. UNIV.
BIBLIOTHEEK
LEIDEN

Mit Genehmigung einer hohen medizinischen Fakultät der Universität zu Münster (Westf.).

Referent: Professor Coenen.

Albrecht Merz, geboren am 28. Juli 1890 zu Altenkirchen (Oberlahnkreis) als Sohn des Landeskirchenrates Merz, besuchte vier Jahre die Volksschule zu Altenkirchen, dann seit 1901 das königliche Gymnasium zu Wiesbaden, wo er Ostern 1911 seine Reifeprüfung ablegte. Er studierte dann Medizin in Straßburg im Elsaß, wo er im Juli 1913 das Physikum ablegte. Im ersten Semester genügte er seiner Dienstpflicht als Einjährig-Freiwilliger beim königl. sächsischen 6. Infanterie-Regiment Nr. 105. Bei Kriegsausbruch rückte er als Feldunterarzt ins Feld, wurde am 22. 3. 1917 zum Feldhilfsarzt ernannt und kehrte am 6. 12. 1918 nach vierjähriger Tätigkeit an der Westfront in die Heimat zurück, nachdem er sich E. K. I. und II. erworben hatte. Da Straßburg im Elsaß und seine Heimat Wiesbaden unter fremder Besatzung standen, konnte er erst Februar 1919 seine Studien in Bonn a. Rh. wieder aufnehmen, woselbst er im April 1920 das Staatsexamen bestand. Anschließend war er bis 1921 als Assistenzarzt auf der chirurgischen Abteilung des Krankenhauses Wolff'sche Stiftung Lemgo in Lippe (Chefarzt Dr. von Möller) und von 1922 bis 1928 als praktischer Arzt in einer größeren Landpraxis zu Almena in Lippe tätig. Am 1. 9. 1928 erfolgte sein Übertritt als Assistenzarzt in das Reichsheer mit dem Standort Paderborn, am 1. 10. 1929 seine Beförderung zum Oberarzt und am 1. 4. 1930 seine Versetzung nach Osnabrück.

Digitized by the Internet Archive
in 2026

https://archive.org/details/IA41555425_0150

Literaturangabe.

Ashhurst: Rupture of tendon of Extensor longus pollicis. Following A Colles Frakture. Ann. of surg. Bd. 78, S. 398 (1923).

Axhausen: Die Spätruptur der Sehne des Extensor pollicis longus bei der typischen Radiusfraktur. Brun's Beiträge 133, S. 78 (1925).

Dittrich, R.: Die Spätruptur der Sehne des Muskulus Extensor pollicis longus, eine typische Verletzung. Brun's Beiträge 133, S. 150 (1924).

Duchenne: Physiologie der Bewegung. Berlin 1885. (Deutsche Übersetzung).

Düms, Fr. A.: Handbuch der Militärkrankheiten. Bd. 1, S. 210, Trommlerlähmung. Leipzig 1896.

Derselbe: Über Trommlerlähmungen. Deutsche Militärärztliche Zeitschrift 1896. Bd. 25, S. 145.

Duplay: Rupture soucutanée du tendeur du long extenseur du pouce de la main droit au niveau de la tabatière anatomique. Bull. et mém. de la Soc. de Chir. de Paris 1877.

Foerster, O.: Drei Fälle von isolierten Sehnenverletzungen. Ein weiterer Beitrag zur Physiologie und Pathologie der Fingerbewegungen. Brun's Beiträge Bd. 57, S. 726 (1908).

Hager: Zur Pathogene und Behandlung der spontanen Sehnenruptur. Berl. Klin. W. 1886 Nr. 22, S. 90.

Hägler, Karl: Über Sehnenverletzungen an Hand und Vorderarm. Brun's Beiträge Bd. 16, S. 90, 309 (1896).

Hauck, Gustav: Über die Ruptur der Ext. poll. long.-Sehne. Arch. f. klin. Chir. Bd. 124, S. 81 (1896).

Heineke: Über Spontanrupturen der Sehne des Ext. poll. long. D. Zeitschrift f. Nerv.-Heilk. Bd. 47—48, S. 229 (1913).

Honigmann, Franz: Die traumatische Spätruptur der Sehne des langen Daumenstreckers. Med. Klin. 1926 Nr. 19, S. 728.

Kleinschmidt: Versuche zur Erklärung det Spätruptur der langen Daumensehne nach Radiusfrakrur. Brun's Beiträge Bd. 146, S. 520 (1929).

Kümmell: Das Endresultat des artificiellen Ersatzes eines Sehnendefektes. Zentralbl. f. Chir. Nr. 20, S. 647, D. Med. W. 1892 Nr. 18.

Ledderhose: Ruptur des biceps brachii. Zeitschr. f. Chir. Bd. 101, S. 126 (1909).

Levy, William: Das Bild der Trommlerlähmung durch typischen Radiusbruch. Zentralbl. f. Chir. 1922, S. 15.

Lindner: Über subkutane Zerreißung der Sehne des Ext. poll. long. München. Med. W. 1890, S. 753.

Odermatt, W.: Spontaner Spätsehnenriß des langen Daumenstreckers, eine typische Kombinationsverletzung mit Radiusbruch oder Lunatumluxation oder Distorsion des Handgelenkes. Schweiz. Med. Wschr. 53, 977 (1923).

Schlatter: Subkante Sehnenzerreißung an den Fingern. D. Zeitschr. f. Chir. 1907, Bd. 91, S. 317.

Scudder und Paul: Boston M. and S. J.' 149, p. 653 (1903).

Sten von Stapelmohr: Die Ruptur der Sehne des E. p. l. Acta chirurg. scandinav. (Stockholm) 54, 187 (1921/22).

Steudel: Die Trommlersehne und ihre Behandlung. D. Militärärztl. Zeitschr. 1899, S. 45.

Thorn: Über die Entstehung von Ganglien. Arch. f. Klin. Chir. Bd. 52, S. 593 (1896).

Thorn: Über part. subk. Zerreißung einer Beugersehne am Vorderarm mit sek. Bildung einer Gaglion ähnlichen Degenerationscyste. Arch. f. Klin. Chir. 1899 Bd. 58, S. 918.

Weber: Über Vorderarmbrüche. Inaug.-Dissert. Heidelberg 1926.

Würth von Würthenau: Beiträge zur Trommlerlähmung und deren Behandlung. D. Militärärztl. Zeitschr. Bd. 37, S. 673 (1908).

von Zander: Trommlerlähmung. Inaug.-Dissert. Berlin 1891.

zur Verth: Über spontane Zerreißung der Sehne des langen Daumenstreckers. D. Zeitschr. f. Chirurgie. Bd. 102, S. 569 (1909).

Aus der chirurgischen Universitätsklinik zu
Münster (Westf.)
Direktor: Prof. H. Coenen.

Über eine Zerreißung der Sehne des langen Daumenstreckers nach Speichenbruch.

Ein in der chirurgischen Universitätsklinik Münster (Westf.) behandelter Fall von Ruptur der Sehne des Muskulus Extensor pollicis longus nach Radiusfraktur bot Gelegenheit, sich mit dem immerhin seltenen Krankheitsbilde, mit seiner Entstehung und insbesondere mit dem Zusammenhange von Radiusfraktur und Sehnenruptur erneut zu beschäftigen, zumal die bisher vorliegenden Veröffentlichungen über diese Erkrankung manches im Dunkeln lassen, was der Klarlegung bedarf.

Eine traumatische Sehnenruptur ist in der Literatur zuerst von Duplay 1876 beschrieben. Im Anschluß an diese Veröffentlichung berichtete auch Tillaux über einen ähnlichen Fall. In Deutschland beschäftigte sich Busch mit der Frage 1879, ihm folgten Düms, Steudel, Hager, Foerster, zur Verth, Weigeld, Heineke, von Zander, Würth von Würthenau, Schlatter, Levy, Hauck, Axhausen, Weber, Honigmann, Pörsch, Dittrich und Kleinschmidt. Im Auslande veröffentlichten von Stapelmohr, Odermatt und Ashhurst interessante Beiträge zu diesem Kapitel.

Ein Hauptverdienst gebührt Düms, der die unter dem Namen Trommlerlähmung im deutschen Heere bekannte Erkrankung der langen Strecksehne des Daumens, die von Zander 1891 noch als akute periphere muskuläre Lähmung angesehen hatte, als Ruptur der Sehne des Muskulus Extensor pollicis longus erkannte, was durch die Operation auch bestätigt wurde. Seitdem beschäftigte man sich eingehend mit dem Entstehungsmechanismus der Ruptur, und es fanden sich eine Menge Erklärungen, deren Wichtigste im Folgenden kurz dargelegt werden sollen.

„Die Trommlersehne" ist als eine Art Berufskrankheit aufzufassen, da sie nur bei Soldaten, die das Trommeln erlernten, beobachtet wurde. Man suchte auch in anderen Berufen nach Sehnenschädigungen. So fanden Hager, Foerster, zur Verth und Weigeld bei Bimsern, Kellnern und Holzbildhauern Zerreißungen der Sehne. Die Auslese war aber zu gering, um hier von einer

Berufskrankheit sprechen zu können. Auffallend häufig fand sich ein Zusammenfallen von Sehnenruptur und typischer Radiusfraktur, sodaß man glaubte, einen Zusammenhang beider Schädigungen annehmen zu dürfen.

Dazu ist eine Klarstellung der anatomischen und physiologischen Verhältnisse des Muskulus Extensor pollicis longus erforderlich. Der Muskulus Exensor pollicis longus entspringt von der Zwischenknochenhaut und der Ulna von der Mitte nach dem distalen Ende. Er zieht mit seiner Sehne in schrägem Verlauf durch das dritte Sehnenfach unter dem lig. carpi dorsale, überschreitet dann die Sehnen der M. m. E. carpi radialis longus und brevis, verschmilzt mit der Sehne des Extensor pollicis brevis und setzt sich bis zur Basis der Endphalanx des Daumens fort. Er wird vom N. Radialis innerviert; er streckt und abduziert den Daumen. Bei Abduktion des Daumens fühlt man zwischen den Sehnen des Abduktor pollicis longus und Extensor p. br., die im ersten der durch lig. carp. dors. und knöcherner Unterlage gebildeten sechs Sehnenfächer verlaufen und der im dritten Sehnenfach verlaufenden Sehne des M. E. p. l. eine sichtbare Hautgrube, die den Namen Tabatière (Schnupfgrube) führt. (Man zählt Sehnenfach 1 vom Radius beginnend). Jede Sehne hat ihre besondere Sehnenscheide, in welche die Sehne des M. E. p. l. ungefähr in Höhe des lig. carp. dorsale eintritt. Diese Scheide ist 5—7 cm lang, reicht nach hinten etwas über den Kopf des ersten Metakarpalknochens und wird oftmals noch weiter durch einen Schleimbeutel verlängert. Gewöhnlich steht sie mit der Scheide des M. E. carpi radialis brevis in Verbindung, ja sogar mit der Scheide des M. E. digit. communis, oder ist nur durch ein lockeres Paratenon davon getrennt. Ein Mesotenon kommt nicht vor, nur ein vinculum triangulare proximale, in welchem das Hauptgefäß der Sehne deutlich erkennbar ist. Das proximale Ende der Scheide zeigt eine 0,8 cm breite Ausbuchtung und ist durch eine gut entwickelte plica simplex abgeschlossen. Die Sehne bewegt sich bei der Muskelkontraktion 3,2 cm in der Scheide, die selbst bei dieser Bewegung 1,5 cm herabgezogen wird. Unterhalb der Scheide ist das Paratenon nur spärlich entwickelt, weil eine geringe Bewegungsbreite — 0,6 bis 1 cm — der Sehne genügt, um die Fingergelenke ausreichend zu strecken.

Da uns hauptsächlich die Frage angeht: Hat die Radiusfraktur Einfluß auf die Sehnenruptur?, soll hier zuerst eine Gegenüberstellung der in der Literatur bekannten Fälle von Sehnenruptur mit und ohne Radiusfraktur, sowie eine Gegenüberstellung der Ansichten der Autoren über den Entstehungsmechanismus dieser Fälle erfolgen, um dann an Hand dieser Erfahrungen und der eigenen Beobachtung zur weiteren Klärung der Frage beizutragen.

Zuerst begegnet uns in der Literatur der Fall, über den Duplay berichtet. Es handelte sich um eine 36jährige Frau, die in der rechten Hand ein Stockbündel trug, auf das sie fiel, sich so eine heftige Disention und Torsion des Daumens zuziehend, da der Daumen von

den Stöcken eingeklemmt war. Der Daumen konnte nicht gestreckt werden und schwoll an. Nach sechs Wochen war die Schwellung verschwunden, aber in der Schnupfgrube fehlte die Kontur der Sehne des M. E. p. l. Der Daumen blieb gebeugt im Metakarpophalangealgelenk und im Interphalangealgelenk. Beugung war selbsttätig möglich, aber nicht Streckung. Bei der Operation fand sich eine 6 cm große Diastase der Sehnenenden des M. E. p. l.; da eine direkte Vereinigung nicht möglich war, wurde das pheriphere Ende der Sehne des M.E.p.l. durch eine knopflochförmige Öffnung der Sehne des Extensor carpi radialis durchgesteckt und mit einer Drahtusur befestigt. Der Vorderarm wurde an der Volarseite auf Gipsschiene gelegt (der Daumen in Extension). Bei der Verbandabnahme nach drei Wochen fand sich, daß trotz reichlicher Eiterabsonderung die Drahtusur hielt und der Daumen gut in Streckstellung stand. Der Daumen konnte selbsttätig, — auch die zweite Phalanx — beinahe völlig gestreckt werden unter Willenseinfluß, wenn auch der Daumen etwas nach hinten abwich. Die Hautnarbe war mit der Sehne verwachsen.

In den Jahren 1880—1891 wurde in der deutschen Armee über 21 Fälle von sogenannter Trommlerlähmung berichtet, die von Zander in sehr eingehender Weise richtig schilderte bis auf die Schlußfolgerung, daß es sich um eine pheripherische muskuläre Lähmung akuter Art handele. Diese phathologisch anathomische Deutung von Zander hielt Dümms nicht für richtig, während er dem Entstehungsmechanismus der Sehnenerkrankung zustimmte, die durch die doppelseitige Tätigkeit des Muskulus E. p. l. hervorgerufen wird. Diese zweifache Tätigkeit besteht 1). in einer Benutzung zur dauernden Streckung des ersten Mittelhandknochens, 2). in einem abwechselnden Schlafferwerden und stärkerem Zusammenziehen beim Trommeln, um dem Trommelstock den nötigen Schwung zu geben. Dümms ist der Ansicht, daß sich infolge der Überanstrengung beim Trommeln zunächst ein seröser Erguß in der Sehne ausbildet, der bei Fortsetzung der Trommelübungen stationär wird. Diese seröse Durchtränkung dringt dann weiter zwischen die einzelnen Sehnenbündel, die so allmählich untereinander gelockert werden. Dieser Prozeß schreitet immer weiter fort, ergreift immer tiefere Sehnenbündel und greift zuletzt auf die Sehnenfasern selbst über. Es kann dann bei dieser schwerwiegenden Strukturveränderung der Sehne eine einzige Muskelkonrtaktion zur Sehnenruptur führen. Als Prädilektionsstelle findet sich immer jene, wo sich die Sehnenscheide unter den starren Rand des lig. dorsale herunterschiebt, da die Sehne hier aus ihrem geraden Verlauf in einem spitzen Winkel zum Daumen abbiegt. Zum Beweis seiner Auffassung führt Dümms drei Fälle an: 1.) ein Mann meldete sich krank, da er schon lange Zeit Schmerzen auf der Doralseite des Daumens und des Handgelenks empfunden hatte. Es fanden sich die charakteristischen Symptome der Sehnenscheidenentzündung der E. p. l.-Sehne, die bei Ruhigstellung der Hand verschwanden. Da der Mann nach kurzer Zeit wieder trom-

melte, stellten sich dieselben Beschwerden wieder ein. Er konnte den Trommelstock nicht mehr halten, dabei hing der Daumen schwach flektiert in die Hand hinein; das Endglied konnte selbsttätig nicht gestreckt werden. Die Sehne des M. E. p. l. ließ sich bis 1 cm vor dem unteren Rande des lig. carpi dorsale so verfolgen, wo sie kolbig endete. Fremdtätige Bewegungen ergaben, daß hier die Sehne gerissen und die kolbige Verdickung als peripheres Ende anzusehen sei. Das zentrale Sehnenende war nicht festzustellen und schien weit nach oben zurückgezogen. Der zweite Fall war dem ersten fast ganz gleich; nur gab der Mann an, daß ihm beim Trommeln der linke Trommelstock plötzlich entfallen sei, unter dem Gefühl „auf dem Daumen sei etwas auseinander geplatzt". Bei einem analogen dritten Fall ging Düms operativ vor und fand das peripherische Ende leicht, während das proximale Ende trotz Schnittverlängerung nicht gefunden wurde. Das periphere Ende wurde deshalb mit der Haut vereinigt. Das Resultat war gut, denn der Daumen konnte selbsttätig wesentlich besser gestreckt werden. 1899 beschrieb Steudel einen weiteren Fall, der lehrreiche Aufschlüsse über die mikroskopische Beschaffenheit der Rißstelle der Sehne erbrachte. Ein Grenadier empfand — seit Oktober 1898 als Trommler ausgebildet — plötzlich Schmerzen im linken Daumen und konnte am 26. 11. 1898 nach Schlagen eines Wirbels plötzlich den Trommelschläger nicht mehr halten und den Daumen nicht mehr strecken. Er fühlte dabei im Daumen einen „Knacks" und bemerkte eine Schwellung am Handgelenk über dem langen Daumenstrecker. Auf feuchte Umschläge ging die Schwellung zurück, die Streckunfähigkeit des Daumens blieb bestehen. Er kam deshalb am 1. 12. ins Lazarett mit folgendem Befund: Der linke Daumen konnte nicht so weit abgespreizt werden, wie der rechte, eine Streckung des Nagelgliedes war unmöglich, das Endglied stand dauernd in rechtwinkliger Beugestellung und konnte selbsttätig noch mehr gebeugt, aber nicht gestreckt werden. Bei fremdtätiger Daumenstreckung sprang über der Schnupfgrube die Sehne des M. E. p. l. nicht als Strang unter Haut hervor, sondern man fühlte nur etwas Schlaffes unter dem Finger hin und her rollen, was man bis zum Handgelenk hin verfolgen konnte. Ein Ende war nicht abzutasten. Da Fixierung in Streckstellung erfolglos, wurde Patient am 6. 12. operiert. Nach einem dem Sehnenverlauf entsprechenden Hautschnitt fand man in der Tiefe in Höhe der Basis des Mittelhandknochens das abgerissene kolbig verdickte periphere Sehnenende. Das zentrale Sehnenende fand sich dicht oberhalb des lig. carpi dorsale. Es war stark aufgefasert und wurde in Ausdehnung von 1½ cm quer abgetrennt, ebenso am peripheren Stumpfe. Da es nicht gelang unter dem lig. die Sehnenenden zu vereinen, wurde dieses durchtrennt und die Sehnenenden in stärkster Dorsalflexion des Daumens vernäht. Aus Sehnenscheidenresten und Fascien wurde eine neue Sehnenscheide in geradem Verlauf gebildet und Hand und Daumen in Dorsalflexion geschient. Schon am 29. 12. konnte Patient den Daumen gut bewegen und

wurde am 10. 1. geheilt zur Truppe entlassen. Durch Üben von Gewehrgriffen wurde dies Resultat jedoch bald zunichte gemacht und der Mann mußte entlassen werden. Ernst stellte an dem Sehnenstück folgende mikroskopischen Veränderungen fest: Im Sehnengewebe finden sich Klafflücken zwischen den Bündeln, die mit einem zierlichen Fäserchennetz ausgefüllt sind, anscheinend Bestandteile der Zwischensubstanz. Die geschlossene Anordnung der Bündel ist verlorengegangen, die Kerne fehlen. Das Sehnenende ist in schollige, klumpige Massen und Fetzen aufgelockert ohne charakteristische Struktur. Es bietet sich das Bild einer Nekrose und dazwischen massenhaft Reste von roten Blutkörperchen, die sich an der rotbraunen Färbung schon mikroskopisch erraten ließen. Es zeigt sich nichts von einer Degeneration am Sehnengewebe, während das Bindegewebe Proliferation zeigt. Auffaserungsvorgang in der Längsrichtung, der lateral ansetzt auf einer Seite und die Gegenrichtung ziemlich verschont. Hierbei nur regressive Veränderungen, wie schollige Zerklüftung, Zerfaserung, Schwund der Fibrillenstruktur und der Kernfärbung, Blutergüsse, Auslaugung der roten Blutkörperchen mit Abschnürung und Ausscheidungsvorgänge. Am Bindegewebe um die Gefäße findet sich Kernvermehrung. Diese Berichte von Düms und Steudel ergänzt Würth von Würthenau, der in den Sanitätsberichten der preuß. Armee von 1870—1904 62 Fälle von „Trommlersehnen" nachweist, darunter drei Fälle, die mit Zerreißung der Sehne einhergehen. Bei einem von ihm 1903 operierten Fall ergab die mikroskopische Untersuchung eines bei der Operation gewonnenen Sehnenstückchens einen ähnlichen Befund wie bei Steudel beschrieben. Es waren im Sehnengewebe Degenerationserscheinungen — Nekrosen — nachweisbar, während im umgebenden Bindegewebe Prozesse der Regeneration — der Heilung — vor sich gingen. Würth von Würthenau glaubt die häufigere Ruptur der M. E. p. l.-Sehne auf ihre winkelige Abknickung durch das lig. dorsale, sodaß die Sehnenschenkel einen Winkel von 120—160° bilden, zurückführen zu müssen. „Da die Streckersehne in einer dünnwandigen Sehnenscheide unter dem starren und scharfrandigen Ligament sich hin und her bewege, werde sie wie ein Zwirnsfaden über einer Kante langsam zerschlissen." Heuck erwähnt 1882 einen Fall von Trommlersehne. Hier konnte ein Tambour plötzlich beim Zapfenstreich nicht mehr trommeln, der schon 14 Tage vorher eine mäßige Schwellung an der Dorsalseite des linken Handgelenks beobachtet hatte. Die Operation ergab Sehnenruptur mit 6 cm Distanz der Sehnenenden. Heilung mit gutem Resultat erfolgte durch dazwischengepfropftes Stück einer Sehne; auch hier verwuchs die Sehne mit der Hautnarbe. Heuck nimmt eine Tendovaginitis, welche die Sehne weniger widerstandsfähiger gemacht habe, als Ursache der Zerreißung an.

In anderen Berufen ist die Ruptur der M. E. p. l. als seltene Erkrankung beobachtet worden. Hager beschrieb eine Zerreißung

bei einem Bimser (Gummiarbeiter, die Gummiplatten zum Glätten gegen rotierende Strohscheiben halten). Diese Bimser sollen häufig von chronischen Entzündungen der Daumenstreckersehnenscheide befallen sein. Hierhin gehören auch drei von zur Verth beobachtete Fälle, über die später im Zusammenhang berichtet werden soll. Kümmell, Lindner, Schlatter, Kirchmeyer, Burckhardt sahen ähnliche Fälle. Die Beobachtungen sind aber so selten, daß man außer bei den Trommlern von einer Berufskrankheit nicht sprechen kann.

Wir wenden uns nun zu den Fällen, in denen die Ruptur einige Zeit nach vorausgegangenem einmaligen Trauma, welches eine Radiusfraktur erzeugte, erfolgte und finden in der Literatur 21 Fälle, mit dem Falle eigener Beobachtung 22. Man kann von einer seltenen Erkrankung sprechen. Fand auch Axhausen in zwei Jahren zehn Fälle, so ergaben die Beobachtungen anderer Autoren doch nur folgende Zahlen: Pörsch fand unter 264 Radiusfrakturen einen Fall, Weber unter 202 in sechs Jahren keinen Fall, von Stapelmohr bei 75 000 Patienten in zehn Jahren zwei Fälle.

1. Fall (Lindner): Am 1. 8. 1885 kam eine 26jährige, kräftige Bauernfrau in Behandlung wegen rechtsseitiger typischer Radiusfraktur mit geringer Dislaktion. Es wurde ein Gipsverband unter Freilassung der Finger angelegt für 14 Tage. Gegen eine noch bestehende Schwellung am Handgelenk wurden Seifenbäder und Massagen verordnet. Die Patientin stellte sich am 14. 10. wieder vor, da sie seit 1½ Tagen den Daumen nicht mehr strecken und adduzieren konnte. „Sie habe das plötzlich beim Abschneiden eines Fadens mit der Schere ohne Kraftanstrengung gemerkt unter deutlichem zweimaligem Krachen in der Gegend des rechten Handgelenkes." Es fand sich Fehlen des Sehnenvorsprungs an der ulnaren Seite der Schnupfgrube vor. Das Sehnenende fühlte man als flache Erhebung unter den palpierenden Finger rollen. Es wurde ein erneuter Gipsverband für 17 Tage in Hyperextension angelegt. Nach Abnahme zeigte sich Beweglichkeit des Daumens, wenn auch zögernd. Lindner fiel eine gewisse Verlängerung der Sehne auf, sodaß er als Ursache der Verlängerung einen Sehnenkallus annahm; er glaubte nicht an ein direktes Zusammenwachsen, sondern an ein Verwachsen mit der Sehnenscheide.

2. Fall (Heineke): 30jährige Dame zog sich beim Fall auf ebener Erde eine typische rechtsseitige Radiusfraktur 1½ cm oberhalb der Gelenkfläche zu, dieser paralell durch den Radius ohne Abriß des Proc. styl. ulnae. Schwellung an der Bruchstelle war gering, kein Gelenkerguß, auch kein Bluterguß in die Sehnenscheiden. Schmerzhaftigkeit unbedeutend, Beweglichkeit der Finger nicht gestört. Beh.: 8 Tage Gips, Massage und Bewegungsübungen. 8—10 Wochen nach der Fraktur ist der Daumen nicht mehr vollständig streckbar ohne vorausgehende Schmerzen oder Beweglichkeitsbehinderungen. Die Ruptur war nicht bemerkt worden. Untersuchung ergab schlaff herabhängenden Daumen, Unmöglichkeit

selbsttätiger Streckung. Die normale Begrenzung durch die M. E. p. l.-Sehne fehlte in der Schnupfgrube. Patientin ließ sich nicht operieren.

3. Fall (Heineke): Ein 44jähriger Wäschereibesitzer fiel über einen Gartenstuhl, der, als er sich auf ihn stützte, zusammenklappte. Der Befund war wie bei Fall 2. Bei der Operation wurden von jedem Ende 1½ cm reseziert und beide Enden unter maximaler Fixation im Sehnenfach durch Seidennähte. Heilung p. pr. Nach 6 Wochen fast normale Daumenfunktion. Histologisch fand sich Nekrose der Sehnenfasern etwa 1 cm über der Rißstelle an beiden Enden. Die Fasern sind gequollen, haben hyalines Aussehen und sind in einzelne Schollen zerfallen ohne färbbare Kerne. Das Bindegewebe zwischen den einzelnen Sehnenfasern zeigt keine stärkere entzündliche Infiltration. Die Gefäße des Bindegewebes sind normal. Heineke erklärt die Sehnenruptur auf folgende Weise. Er denkt an eine Ruptur der Sehne durch chronisch einwirkende kleine, wiederholte Traumen und an ein einmaliges stärkeres Trauma. Er nimmt eine vorausgehende Sehnenscheidenentzündung mit Krepitation und Erguß an, die die Sehne allmählich dehnt, langsam auffasert und nach und nach zur Trennung bringt. Fällt die Ruptur mit einer Radiusfraktur zusammen, nimmt Heineke einen schleichenden Nekrotisierungsprozeß im Anschluß an das Trauma an. Eine direkte Schädigung beim Fall hält er für nicht wahrscheinlich, da nie von einem Fall auf die Strecksehne, sondern immer von einem Fall auf die Hohlhand die Rede ist, auch lehnt er eine direkte Schädigung durch den Fall bei fehlender Dislokation ab. Nach ihm wird die Sehne im Moment des Falles stark gezerrt und gegen den vorderen scharfen Rand des Lig. carpi dorsale hart angepreßt, da die Hand zur Abwehr unwillkürlich stark gespreizt, der Daumen stark gestrekt und abduziert wird.

Als schädigende Momente wirken dabei folgende Komponenten mit: 1. Der Verlauf der Sehne, die bei Daumenabduktion am Heraustritt am Lig. carpi dorsale scharf radialwärts abliegt. 2. Die Enge, die Straffheit und der scharfe Rand des Lig. carpi dorsale, gegen das sich die Sehne so scharf anpressen muß, daß der Rand förmlich einschneidet. 3. Die Radialbeugung der Hand, die beim Auffangen des Falles in der Regel auftritt, und so die vorher beschriebenen schädigenden Komponenten verstärkt.

Die Sehne wird also stark gequetscht, das Sehnengewebe an bestimmter Stelle zum Absterben gebracht. Dieses nekrotische Stück, das noch längere Zeit eine gewisse Festigkeit besitzt, reißt eines Tages mitten durch. Der Verlauf ist umsomehr langsamer, da es sich um ein wenig vaskularisiertes Gewebe handelt.

4. Fall (Levy): Eine Dame, Mitte der Fünfziger, fiel auf die linke ausgestreckte Hand und brach den Radius dicht oberhalb des Handgelenkes. Heilung erfolgte in nicht unerheblicher Bajonnettstellung. Bei der Verbandabnahme nach einigen Wochen stand der Daumen im Interphalangealgelenk gebeugt und konnte in diesem Gelenk nicht mehr gestreckt und nicht mehr abduziert werden. Beim

Versuch der Daumenstreckung spannte sich die E. p. l.-Sehne in der Schnupfgrube nicht mehr an, auch nicht bei Reizung durch den Induktionsstrom. Der weitere Verlauf ist unbekannt.

5. Fall (Levy): Ein 58jähriger alter Musiker kam 4 Wochen nach Bruch des linken Radius in Behandlung. Die Röntgenuntersuchung ergab eine verheilte Radiusfraktur und eine nicht verheilte Fraktur, des processus styloideus ulnae. Heilung erfolgte ohne erhebliche Dislokation. Auch hier kann die E. p. l.-Sehne nicht mehr angespannt und der linke Daumen im Interphalangealgelenk nicht mehr gestreckt werden. Der Patient ließ sich nicht operieren. Bei Fall 4 und 5 war der Sehnenriß schon bei Abnahme der immobilisierenden Verbände vorhanden. Levy glaubt, daß die Lage der Strecksehnen und ihr Verlauf sie viel mehr gefährden als die Beugesehnen, da die Strecksehnen den Karpalenden der Vorderarmknochen sehr enge anliegen. Die E. p. l.-Sehne verläuft besonders in scharfwinkliger Abknickung nach der radialen Seite um einen Knochenvorsprung des Radius dicht oberhalb des Handgelenkes, und zwar ungefähr in der Mitte seiner Streckfläche. Der Vorsprung ist fast immer gut ausgebildet. Die knöcherne Rinne, in der die Sehne des M. E. p. l. verläuft, wird am vorderen Ende vom Tub. radii überragt, welches damit die Sehnenluxation verhindert. Durchtrennt man an der Leiche das Lig. carpi dorsale, so bleibt beim Anspannen die Sehne des M. E. p. l. drinnen. Sie muß erst über das Tub. radii hinüber luxiert werden.

6. Fall (von Stapelmohr): Ein 24jähriger Schneider stürzte im Dezember 1918 von einem 6 m hohen Dach, schlug mit der rechten Hand an eine Planke und zog sich eine typische Radiusfraktur mit Dorsalverschiebung der Hand in Schwanenhalsstellung zu. Er wurde nach vorheriger Reposition 4 Tage mit Schienen behandelt und dann vorsichtig massiert. Das Röntgenbild zeigte eine gute Stellung der typischen Radiusfraktur. Zwei Monate später bemerkte er beim Befestigen eines Ringes an der Uhrkette einen Schmerz an der Oberseite der rechten Handwurzel. Der Daumen konnte danach in der Endphalanx nicht mehr gestreckt werden. Es wurde Massage verordnet. Einige Tage später stellte man jedoch fest, daß die E. p. l.-Sehne in der Schnupfgrube fehlte. Bei der am 13. 2. vorgenommenen Operation fand sich das distale Sehnenende als aufgefranster, unscharf abgerissener Stumpf, der proximale Stumpf wurde nicht wieder aufgefunden.

Die Sehnenenden ließen sich nicht primär vereinigen, deshalb wurde aus der Abd. p. l.-Sehne ein 5 cm langes Stück frei transplantiert; da die Usur die Sehne so dick machte, daß die Sehnenscheide nicht geschlossen werden konnte, wurde hierzu ein freies Transplantat aus der Fascia lata verwandt. Heilung erfolgte p. pr. nach zehntägiger Fixation in maximaler Extension. Im Mai war Patient 50 % und im Juli 100 % erwerbsfähig. Dieses Resultat war auch noch Ende Oktober dasselbe geblieben.

7. Fall (von Stapelmohr): Eine 30jährige Bankbeamtin glitt am 7. 2. 1919 beim Gehen aus und fiel dabei nach rückwärts, sodaß sie sich auf die rechte Hand stützte. Die Röntgenaufnahme zeigte eine typische Radiusfraktur ohne Dislokation. Patientin erhielt für 4 Tage eine Schiene, wurde dann 14 Tage massiert und konnte nach weiteren 14 Tagen ihre Arbeit wieder aufnehmen. Als sie Mitte März eine Hutnadel durch den Hut stecken wollte, fühlte sie an der Doralseite der rechten Handwurzel einen starken Schmerz im Verlauf der Sehne des langen Daumenstreckers und konnte den Daumen nicht mehr strecken. Die ärztliche Untersuchung ergab Ruptur der E. p. l.-Sehne. In der ulnaren Begrenzung der Schnupfgrube konnte der distale Stumpf der Sehne als chronische, wenig schmerzende, an beiden Seiten verschiebliche Bildung palpiert werden. Bei der Operation fand sich der proximale Sehnenstumpf unmittelbar proximal des lig. carpi dorsale. Beide Sehnenstümpfe waren deformiert und aufgefasert. Die Ruptur hatte deutlich peripher vom lig. stattgefunden. Vereinigung der Sehnenstümpfe erfolgte durch Matratzennaht mit Seide. Die Sehne wurde außerhalb des lig. und ohne Scheide verlagert, dann wurde Schiene in Hyperextension für 14 Tage angelegt und dann mit Massage weiter behandelt. Bei der Nachuntersuchung im April 1921 war die Daumenbewegung völlig normal und die Sehne in der Schnupfgrube gut fühlbar.

von Stapelmohr hält die Sehnenruptur als Komplikation einer Radiusfraktur oder Handwurzeldistorsion für eine seltene, aber typische Verletzung. Er glaubt, daß die Winkelbeugung der Sehne bei ihrem Verlauf unter dem lig. durch den Fall erhöht wird, da man mit ausgestreckter und radial flektierter Hand nebst scharf abduziertem Daumen sich gegen den Fall zu stützen versucht. Dadurch wird die Sehne, da der Muskel sich schnell kontrahiert beim Stoß, um den Fall zu verhindern, hart gegen die Sehnenscheide gepreßt und stark gedehnt. Ein Zeichen für vorhergegangene entzündliche Infiltration fand von Stapelmohr nicht.

Fälle 8—11 (Hauck): H. erwähnt folgende vier Fälle: Ein Mädchen von 18 Jahren fiel auf die linke Hand und erlitt einen Radiusbruch mit geringer Dislokation der Bruchenden. Die Bruchlinie verlief durch die Epiphysenlinie und wurde von einer zweiten gekreuzt, die längs ulnar der für E. p. l.-Sehne bestimmten Knochenrinne verlief und bis ins Handgelenk hinein sich erstreckte. Diese Patientin erhielt für 3 Wochen einen Schienenverband und wurde danach mit Massage und Bewegungsübungen weiter behandelt. Nach zwei weiteren Wochen spürte Patientin plötzlich bei Knopflocharbeit einen Ruck an der Radialseite des linken Handgelenkrückens und konnte den Daumen, der im Endgelenk stark gebeugt herabhing, nicht mehr strecken. Die ulnare Wand der Schnupfgrube erschien eingesunken, auch bei größtmöglicher Streckung trat die Sehne des M. E. p. l. nicht hervor. Ein Sehnenriß war nicht mit Sicherheit abzutasten. Bei der Operation fand sich die Ruptur der Sehne. Die Distanz der Stümpfe war recht groß, besonders hatte sich das

Zentralstück sehr weit zurückgezogen. Es war am Rißende grob zerfetzt, von gelblich weißer Farbe und sehr brüchig. Wegen der zu großen Spannung wurde die vereinigte Sehne nicht mehr über die Crista radii, sondern über den Griffelfortsatz hinweg geleitet. Heilung erfolgte mit guter Funktion.

Fall 9: Ein 22jähriges Mädchen fiel auf die Hand und erlitt typischen Radiusbruch mit deutlicher Dislokation des distalen Bruchstückes, die erst 8 Tage nach der Verletzung ausgeglichen wurde. Die Bruchlinie verlief T-förmig und zwar quer durch das untere Speichenende, fingerbreit vom Gelenkspalt entfernt. Sie hatte einen ähnlichen Längsausläufer neben der Crista des Radius direkt ins Handgelenk hinein, wie vorher beschrieben. 8 Tage nach der Reposition wurde der immobilisierende Verband entfernt und nach Massage und Bewegungsübungen die Arbeit wieder aufgenommen. 3 bis 4 Wochen später fiel dem Mädchen beim Apfelschälen der Apfel plötzlich aus der Hand. Sie konnte den Daumen nicht mehr wie vorher strecken. Der Daumen und seine Funktion verhielten sich wie bei der ersten Patientin. Bei der Operation 10 Tage nach der Ruptur fanden sich die Stümpfe weit auseinander gewichen. Das distale Ende war kolbig verdickt und ausgefranst, das proximale Ende war bis hinter das lig. dorsale zurückgeglitten und konnte nur mit Mühe von der Sehnenscheide, mit der es fest verklebt war, stumpf gelöst werden. Die Sehnenstümpfe wurden angefrischt und durch Naht vereinigt. Wegen der allzugroßen Spannung wurde sie in die alte Sehnenscheide nicht mehr zurückgelegt, sondern über den Griffelfortsatz hinweggeleitet. Es erfolgte Heilung nach fixierendem Verbande in Überstreckung mit guter Funktion.

Mikroskopisch fand sich in beiden Fällen neben einer Nekrose und Auffaserung des Sehnengewebes an der Rißstelle und der einen Längsseite eine zellige Infiltration und Bindegewebsvermehrung im übrigen Sehnengewebe.

Hauck erwähnt dann noch zwei Fälle, von denen einer — eine 62jährige Frau — nach der vorher erwähnten Methode mit gutem Erfolg operiert wurde. Beide Male war im Röntgenbild eine im Zickzack durch die Rinne des Radius ulnar von der Crista radii verlaufende Bruchlinie zu sehen. Der Radiusbruch war 2 bezw. 6 Wochen der Ruptur vorausgegangen.

Hauck glaubt an einen ursächlichen Zusammenhang zwischen Trauma und Ruptur, weil die Sehnen nach einem längeren oder kürzeren Intervall spontan durchgerissen seien, also kein Anhalt für eine Sehnenscheidenentzündung, wie bei Trommlerlähmung, vorgelegen habe. Er glaubt, daß der eigentümliche Verlauf der Bruchlinie bei beiden Mädchen die Ursache der Sehnenruptur sei, da er zweimal eine in Längsrichtung neben der Crista des Radius und in dem zur Führung der E. p. l.-Sehne bestimmten Fach verlaufende Bruchlinie beobachtet habe. Da die Sehne in dem Gleitkanal meist von Knochen eng umschlungen ist, glaubt er, daß sie schon bei ge-

wöhnlicher Flexion und Adduktion an der radialen und unteren knöchernen Kanalwand schleift und daß bei einer schon geringen Verschiebung der Bruchstücke ein scharfer Knochenvorsprung — unter Umständen durch Kallusbildung vergrößert — das Kanallumen so verengern kann, daß die Sehne bei Bewegungen nach der Verbandabnahme durchscheuern kann. Als Beweis führte er eine in dem einen Falle gefundene treppen-förmige scharfe Absetzung mit scharfem Rande im Gleitkanal der Sehne an.

Fälle 12—17 (Axhausen): A. fand bei drei von ihm operierten Fällen folgenden Befund: Bei einer 47jährigen Patientin erfolgte die Ruptur 7 Wochen nach der festgestellten Radiusfraktur, die keine Dislokation zeigte, beim Schneiden während des Essens; bei einem 47jährigen Manne mit erheblicher Dislokation der Bruchenden erfolgte die Ruptur beim Radfahren 7 Jahre nach dem Trauma, und bei einer 56jährigen Frau 10 Wochen nach dem Radiusbruche ohne Dislokation beim Bettenbeziehen. Die operative Behandlung — Endzuendvereinigung mit Zwirnsfäden und anschließender Gipsverband in forcierter Extensionsstellung von Hand und Daumen — ergab immer ein sehr gutes Resultat. Bei den 3 nicht operativ behandelten Fällen bestand bei einer 70jährigen Frau eine geringe Dislokation der Bruchenden. Die Ruptur erfolgte 3 Monate nachher bei der Küchenarbeit. Bei einer 63jährigen Frau bestand keine Dislokation der Bruchenden, die Ruptur war 6 Jahre später beim Kuchenrühren erfolgt. Schließlich erfolgte noch bei einer 52jährigen Frau 3 Monate nach einem Radiusbruche ohne Dislokation die Sehnenzerreißung.

Axhausen, der die von Hauck beschriebenen Fälle mitzählt, glaubt nicht an eine seltene Erkrankung, da er in 2 Jahren 10 Fälle beobachtet habe. Auch lehnt er die oben angeführte Annahme Haucks ab, daß ein Knochenvorsprung in der Gleitrinne die Sehne durchscheuere, da er diese bei allen späteren Operationen völlig glatt gefunden habe. Er weist darauf hin, daß 9 von den 10 Fällen das weibliche Geschlecht betrafen, und daß das mittlere Alter bevorzugt war. (Die Patienten waren 18—70 Jahre alt). Dies bedeutet eine gewisse Einschränkung der Rau'schen Ansicht von dem rupturbegünstigenden Einflusse der Gefäßrückbildung in den Sehnen vom 25. Jahre ab. Der Zeitraum zwischen Fraktur und Sehnenruptur war recht verschieden. Er schwankte zwischen 12 Tagen und 7 Jahren. Im Röntgenbilde zeigten 7 Fälle keine Dislokation, ein Fall geringe, einer mäßige und nur ein Fall erhebliche Dislokation. Alle Patienten bemerkten sofort die Ruptur; aber niemals lag eine gewaltsame Einwirkung auf die Sehne vor, die jedesmal bei alltäglichen Verrichtungen riß. Die Bewegungsstörung, insbesondere die unvollständige Handspreizung und die Erschwerung des Zuknöpfens, führte die Kranken zum Arzte. Axhausen glaubt an eine pathologische oder spontane Ruptur, da sie sich in keinem Falle an eine Gewalteinwirkung angeschlossen habe. Er denkt an eine schwere Sehnenschädigung durch die Verletzung, nimmt den Sehnenzustand zur Zeit der Ruptur nicht als durch die unmittelbare Wirkung der

Verletzung bedingt an, sondern glaubt an langsam zunehmende Verschlechterung des physikalischen Sehnenzustandes, der als letzter Akt die Ruptur folgt, an langsame Zerschleißung der Sehne an der Umbiegestelle des lig. dorsale. Die Art der durch die Verletzung gesetzten Schädigung der Sehne ist ihm unklar.

18. Fall (Weigelt): W.'s Fall betraf eine 35jährige Buchhalterin, die am 9. 8. 1913 im Schwimmbad ausglitt und auf die ausgestreckte rechte Hand fiel. Sie konnte das linke Handgelenk nur unter heftigen Schmerzen bewegen. Der Arzt stellte Distorsion des Handgelenkes fest, behandelte mit Pappschienenstärkeverband bis 24. 8., dann mit Bewegungsübungen und Massage. Patientin wurde gebessert aus der Behandlung entlassen. Der Arzt hatte von einer fehlenden Streckungsmöglichkeit des linken Daumens nichts bemerkt. Am 12. 10. hob Patientin mit beiden Händen eine 20 Pfund schwere Markttasche so, daß die ganze Last auf beiden Daumen ruhte. Als sie die Tasche auf den Boden stellte, bemerkte sie ohne vorhergegangenen Schmerz, daß sie den Daumen nicht mehr strecken konnte. Der Arzt dachte zunächst an eine Lähmung des M. E. p. l. und faradisierte, da keine Besserung erfolgte, am 24. 11. klinische Behandlung. Das Röntgenbild zeigte eine typische Radiusfraktur ohne Dislokation. Operation wurde verweigert. Da Patientin als Maschinenschreiberin ganz leichte Arbeit leistete, kommt ätiologisch nur der Fall auf die linke Hand am 8. 9. in Betracht.

W. glaubt 1.) an die Brüchichkeit der Sehnen infolge mangelhafter Ernährung jenseits des 25. Lebensjahres im Sinne Rau's, 2.) an ihren zur Ruptur prädisponierenden winkeligen Verlauf unter dem scharfen Rand der lig. dorsale, 3.) an die dauernde, gelegentlich auch ungewohnte Inanspruchnahme und 4.) an die einmalige starke Anspannug der Sehne beim Fall auf die gestreckte Hand.

19. Fall (Dittrich): D. behandelte eine 37jährige Dame, die beim Sturz vom Wagen auf die linke Hand gefallen war, was eine Schwellung des linken Handgelenkes zur Folge hatte. Die Patientin konnte nach kurzer Zeit, sie wurde mit feuchten Umschlägen behandelt, wenn auch mit einer geringen Schmerzhaftigkeit in der Hand bei stärkeren Bewegungen, wieder ihren gewohnten Beschäftigungen nachgehen, auch dem Klavierspiel. 4 Wochen nach dem Unfall verspürte sie plötzlich beim Nähen einen stechenden Schmerz und ein Knacken an der radialen Seite des Handgelenkes. Sie hatte das Gefühl, daß etwas gerissen sei. Erst 4 Wochen später ging sie, da der linke Daumen nicht gestreckt werden konnte, in ärztliche Behandlung. Das Röntgenbild ergab eine Querfraktur im unteren Radiusende ohne Dislokation. Klinisch wurde eine Ruptur der Sehne des M. E. p. l. festgestellt, was die Operation auch bestätigte. Es wurde die Endzuendvereinigung durch Verstärkung mit Seidenfäden gemacht und in extremer Streckstellung geschient. Nach 14 Tagen langsame Verringerung der Streckstellung und Beginn mit Massage. 5 Wochen nach der Operation waren die Bewegungen fast normal.

Dittrich entscheidet sich für keinen besonderen Erklärungsversuch über das Zustandekommen der Ruptur; er neigt Odermatt's Ansicht zu, der den Sehnenriß als unabhängige Folge desselben Traumas auffaßt, das auch zur Radiusfraktur führt.

20. Fall (Poersch): P. berichtet über einen 30jährigen Mann, bei dem beim Fall auf die Hand der Radius 2 cm oberhalb des Handgelenkes quer frakturiert war mit Zersplitterung der Epiphyse und Längsfissuren der Diaphyse bis 10 cm über dem Gelenk. Erst in der 6. Woche trat die Zerreißung der E. p. l.-Sehne in Erscheinung. Es war der einzige Fall unter 264 Speichenbrüchen, den P. beobachtete.

P. glaubt, daß die Sehne schon durch die Fraktur zerrissen oder doch infolge ihrer gefährdeten Lage geschädigt wurde, sodaß sie später nekrotisch wird.

21. Fall (Ashhurst): Der Amerikaner Ashhurst berichtet, daß ein 31jähriger Arzt im Januar 1922 auf die überstreckte Hand gefallen sei und sich so eine typische Radiusfraktur ohne Dislokation zugezogen habe. Er wurde 2 Wochen mit Massage und Schiene behandelt und ging dann seinem Berufe ohne Beschwerden nach. 5 Wochen später spürte er im Anschluß an eine schwierige Operation Schmerzen im Verlauf der E. p. l.-Sehne, ohne daß sich Zeichen einer Tendovaginitis fanden. Einige Wochen später erfolgte dann die Ruptur der Sehne. Bei der Operation fand sich die Sehne in ihrem peripheren Ende leicht in der Nähe des lig. carpi dorsale, das proximale Ende war schwer zu finden. Es lag an der radialen Seite des Extensor indicis, dicht oberhalb des ligamentum. Es war fest fixiert an dem Kallus, der sich in der Knochengleitfurche gebildet hatte und war über dieser Stelle ganz aufgesplittert; das distale Ende war quer rupturiert. Es wurde eine Endzuendvereinigung (circuläre Naht) gemacht und die Sehne verlagert, Heilung erfolgte p. pr. A. nimmt in diesem Fall an, daß das periphere Ende der Sehne durch die Wirkung der Beuger abgerissen sei, als es durch den Kallus fixiert war.

Honigmann glaubt im Gegensatz zu Axhausen an ein seltenes Vorkommen der Sehnenruptur nach Radiusfraktur, da diese Schädigung im Zeitalter der Unfallverletzungen sicher nicht allzuoft übersehen würde. Er glaubt an folgendes Zustandekommen der Schädigung: Die Streckersehnen werden leichter wie die Beugersehnen gefährdet, bedingt durch ihre Befestigung an den Fingergelenken und -fascien. Die Strecksehne des M. E. p. l. reißt an der Stelle ihrer winkligen Abbiegung, da sowohl der untere straffe Rand des Lig. carpi dorsale, als auch die distale dorsale Kante des Radius, über die als Hebelpunkt die Sehne sich spannt — wie ein angespannter Zwirnsfaden — ihr Durchscheuern begünstigt. Jede, mit andauernder Anstrengung der Sehne verbundene Tätigkeit kann also durch chronische Reizung zu entzündlichen und nekrotisierenden Strukturveränderungen und in seltenen Fällen zur Zerreißung der Sehne führen. H. glaubt, daß

die traumatische Spätruptur schwieriger zu erklären ist, da hier meist längere Zeit nach einem einmaligen Trauma (Radiusbruch) die Sehnenruptur auftritt, zumeist bei einer gewöhnlichen garnicht starken Beanspruchung der Sehne. Eine Minderwertigkeit der Sehne im Sinne der „Fragilitas tendinum" (Volkmann) ist bei Eintritt des Traumas, da durchweg gesunde Personen befallen werden, nicht anzunehmen, auch Überanstrengung durch chronische Reize fällt weg. H. glaubt, 1). an unmittelbare Zerrung oder Quetschung durch Trauma, 2). an Verhältnisse, die erst in der Folgezeit zur Ruptur führen. Da die meisten operativ behandelten Fälle keine Dislokation der Knochenenden aufweisen, sondern eine unversehrte Knochenrinne zeigen, dürfte eine Schädigung durch Kallusbildung ausfallen. Unter den 19 H. bekannten Fällen befinden sich 4 unter 26 Jahren, sodaß auch eine Altersgefäßarmut der Sehne nicht verantwortlich gemacht werden kann. H. denkt an re- und progressive Sehnenveränderungen im Sinne der Sehnenknotenbildung durch stumpfes Trauma (Vogt, Bardenheuer), und an Erweichungscysten (Intratendinöse Ganglien, (Thorn, Hoffmann), die zur Ruptur führen.

In letzter Zeit hat Kleinschmidt sich sehr eingehend mit dem Zustandekommen der Ruptur des M. E. p. l. nach Radiusfraktur beschäftigt und kommt auf Grund von Leichenversuchen zu folgenden Ergebnissen. Auch er glaubt nicht an ein häufiges Vorkommen des Krankheitsbildes wie man nach Axhausen annehmen könnte, da Weber auf 102 Anfragen aus 6 Jahren keine bejahende Antwort erhielt. Die Spätruptur der Sehne kann in jedem Alter erfolgen. Das Überwiegen der Jugendlichen ist in dem gehäuften Auftreten der Radiusfraktur in diesem Alter begründet. Es fällt K. auf, daß nach Radiusbruch alle anderen Sehnen intakt bleiben und nur die Extensorsehne reißt. Deshalb muß doch an eine Schädigung dieser Sehne durch den Bruch gedacht werden. Kleinschmidt versuchte deshalb durch Leichenversuche zu einer Erklärung zu kommen und fand bei 15 künstlich gesetzten Frakturen 12 mal keine Dislokation der Bruchenden. In allen diesen Fällen und bei einer intra vitam gesetzten Fraktur an einem Toteingelieferten fand sich ein Knochensprung durch das distale Radiusende, der durch die Sehnenscheide in das Fach des E. p. l. hineinreichte. Der Spalt war 5 mm breit und war vom vorderen Radiusende 5—12 mm entfernt. Die Sehnenscheide zeigte, nur soweit sie dem Knochen anhaftete, diesen Querspalt. Eine weitere Verletzung war nicht vorhanden, auch wenn sich ein klaffender Knochenspalt in der Längsrichtung der Sehne vorfand. Hierbei war das 4. Sehnenfach unter dem lig. carpi dorsale, in dem die langen Fingerstrecker gleiten, obwohl der Bruch es zumeist kreuzte, unverletzt, ebenso das 2. Fach, während das 1. Fach, in dem M. E. p. b. und M. a. p. l. gleiten, in 2 Fällen eine starke Dislokation auswies. K. glaubt deshalb bei der Ähnlichkeit der künstlich gesetzten und der intra vitam eingetretenen Radiusfraktur, daß auch bei der typischen durch Unfall gesetzten Radiusfraktur in der Regel ein Knochensprung ins Fach des M.E.p.l. hineinreicht.

Diese Ansicht stützt sich nach K. auch auf das bei Auskultation über frischen Radiusbrüchen hörbare starke Reiben bei Bewegungen, was bei den anderen Sehnen nicht der Fall ist. Da die Dislokation der Fragmente und das dadurch bedingte Herübergleiten der Sehne über eine scharfe Kante dem Verständnis über das Zustandekommen der Sehnenruptur keine Schwierigkeiten böte, wie in dem von Hauck beschriebenen Fall, bleibt doch für alle anderen — und zwar die Mehrzahl der Fälle — eine Erklärung unsicher, wenn nicht doch der bei der Fraktur auftretende Knochenspalt die Sehne quetscht und einklemmt. Dies kann auch bei der Einrichtung geschehen und durch allzu frühe aktive und passive Bewegungen.

Bei Betrachtung und Vergleichung dieser 21 Fälle mit den mehr oder weniger verschiedenen Deutungsversuchen ihres Entstehungsmechanismus wird man unwillkürlich die Frage sich vorlegen: Kommen denn nur im Anschluß an Radiusfrakturen Sehnenrupturen vor, oder geschieht dies auch bei anderen Verletzungen? Man wird dann in der Literatur mehrere derartige Fälle beschrieben finden. Am meisten interessiert uns dabei eine Arbeit von Odermatt, über die ich kurz referiere, da sie uns in der Erkenntnis des Zusammenhanges zwischen Ruptur und Trauma einen bedeutenden Schritt vorwärts bringt. Odermatt berichtet über einen 37jährigen Mann, der im Jahre 1923 die Treppe herunterfiel auf die ulnare Seite des rechten gebeugten Handgelenkes. Die Verletzung wurde auswärts als Fraktur behandelt; seitdem blieben die Bewegungen des Handgelenkes nach allen Richtungen hin herabgesetzt, auch bestanden bei längerem Bewegen (Klavierspiel) Schmerzen. Am 7. 7. 1923 hatte der Patient beim Führen des Billardstockes, der bekanntlich sehr leicht gehalten wird, das Gefühl, als ob in der Gegend der Schnupfgrube etwas einriß, wie wenn eine Saite kracht. Dabei wurde kein Schmerz empfunden, aber während einer halben Stunde bestand Krampf in den radialen Muskeln des Unterarmes. Eine Streckung des Daumengrundgliedes war unmöglich; die Sehne des M. E. p. l. spannte sich am oberen Ende der Schnupfgrube nicht an, war aber hier als rundliches Gebilde durchzufühlen. Es bestand eine leichte Atrophie des rechten Vorderarmes. Die Röntgenbilder vom 12. 1. 1923 zeigten eine Volarluxation des rechten Os lunatum. Da diese anscheinend nicht diagnostiziert wurde, unterblieb die Reposition. Die gleiche Luxationsstellung mit etwas Atrophie zeigten auch die Aufnahmen vom 19. 7. 1923. Dieses Spätbild zeigte dazu eine geringe Läsion des proc. styl. ulnae. Diese kombinierte Knochenschädigung ist nach Schinz recht häufig. W. a. R. war seit Behandlung 1914 negativ. Bei der Operation am 26. 7. 1923 in Lokalanaesthesie fand sich folgender Befund: Der periphere Sehnenstumpf lag schlaff, knollig verdickt, bräunlich verfärbt in der Schnupfgrube. Es wurde dann das dritte Sehnenfach aufgesucht und unter Schonung des lig. carpi dorsale die entsprechende Sehnenscheide gespalten. Der gefundene proximale Stumpf war stark retrahiert mit der Umgebung etwas verklebt. In dieser Sehnenscheide

lagen schleierartige, rötlich-bräunliche Bindegewebslamellen, welche der sonst glatten Innenfläche ein geripptes Aussehen gaben. Eine Annäherung der beiden Sehnenenden gelang — auch bei stärkster Dorsalflexion — nicht. Beim Versuch, durch Abspalten eines Lappens am peripheren Sehnenende diese zu verlängern, riß der umgeschlagene Lappen von der morschen Sehne ab. Es wurde deshalb der periphere Sehnenstumpf in entsprechender Streckstellung des Daumens auf die umgespaltene Sehne des E. carpi radialis long. aufgenäht, danach folgte subkante Hautnaht und Fixation auf Schiene. Die Funktion war gut. Odermatt glaubt, daß die bei der Operation festgestellten Veränderungen in der Sehnenscheide und an den Sehnenstümpfen ein viel längeres Zurückliegen des Schädigungsbeginns bewiesen. Er glaubt an eine teilweise Sehnendurchquetschung durch Radiusbruch, Lunatumluxation oder Distorsion, denen histologisch festgestellte Tendinitis chronica folge, welche ohne nennenswerte, äußere Einwirkungen zum spontanen Sehnenriß führe.

Der Sehnenriß sei nicht Folge der Radiusfraktur, sondern davon unabhängige Folge desselben Traumas. In dieser Kombination seien mit und ohne Dislokation geheilte Radiusbrüche beobachtet und, was ausschlaggebend sei, auch 5 ohne Radiusbruch. Gleichwie chronisch traumatische Reize, so vermöge auch einmalige traumatische Einwirkung Veränderungen hervorzurufen, welche zu spontanen Rissen führten. Dieses eimalige Trauma bewirkte zugleich noch Radiusfraktur oder Lunatumluxation oder eine Schädigung aus dem Sammelbegriff der Distorsionen. Ziehe man die Häufigkeit dieser Verletzungen in Betracht, so sei ihre Kombination mit der Ruptur der Sehne des M. E. p. l. als Seltenheit zu bezeichnen. Man dürfe daher nicht von der jetzt üblichen funktionellen Behandlung der Radiusfraktur abgehen, denn den spontanen Sehnenriß könne man dadurch nicht vermeiden. Vom unfalltechnischen Standpunkt aus sei diese Kombination als Unfallfolge aufzufassen. Als Beispiel für die Seltenheit der Ruptur der Sehne erwähnt Odermatt, daß der Anatom Gruber an 600 Leichen, also an 1200 Armen, zweimal vollständige, einmal unvollständige Zerreißung der Sehne des M. E. p. l. innerhalb der Vagina des lig. carpi dorsale fand.

Hierhin gehört auch der Fall, über den Scuder und Paul berichten. Hier handelte es sich um eine Spontanruptur der Sehne bei einem Manne einige Wochen nach Fall auf die Hand. Er wurde nach Dupley's Methode operiert, indem die Sehne des M. E. carpi radialis geschlitzt und das periphere Sehnenende des M. E. p. l. hineingenäht wurde. Das Resultat war — auch bei einer Untersuchung 8 Wochen nach der Operation — ein sehr gutes. Es folge hier auch der 1. in Amerika von Hant beschriebene Fall: Es handelt sich um einen Schneider, der den Daumen beim Nähen und Bügeln überanstrengt hatte. Bei ihm war beim Hantieren in der Hosentasche eines Tages eine Spontanruptur der Sehne des M. E. p. l. erfolgt. Zu erwähnen sind auch 2 Fälle von zur Verth aus der Bier'schen Klinik. Beidemale waren es Kellner, bei denen nach einem Fall auf

die Hand eine Spätruptur der Sehne auftrat. Der 1. Fall betraf einen 58jährigen Kellner, der 1½ Jahre nach Fall auf die rechte Hand, der nie Beschwerden gemacht hatte, plötzlich Schmerzen verspürte und den Daumen nicht mehr strecken konnte, wobei ein geschwulstartiges Knötchen über der Basis des Daumenmittelhandknochens auffiel. Die Operation zeigte, daß es sich um das aufgerollte periphere Rißende der Sehne des M. E. p. l. handelte. Da das zentrale Ende sehr weit zurückgewichen war, wurde das pheriphere Ende mit dem angespaltenen Teile des M. E. carpi radialis long. vernäht. Heilung erfolgte p. pr. mit guter Funktion.

Beim 2. Falle brach ein 60jähriger Kellner beim Lichtanzünden mit dem Stuhle zusammen und fiel dabei auf die rechte vorgestreckte Hand, ohne dabei irgendwelche Verletzung zu bemerken; erst am anderen Morgen bemerkte er in der Nähe der Handwurzel eine kleine längliche Geschwulst, die dem Verlauf der Sehne des M.E.p.l. folgte, bei Betasten leicht empfindlich war, aber bei der Arbeit nicht wesentlich hinderte. Die Untersuchung ergab denselben Befund wie bei Fall 1. Auch hier wurde mit gutem funktionellen Resultate das periphere Sehnenende mit der Sehne des M. E. carpi radialis long. vernäht.

zur Verth lehnt das Trauma als Ruptursuche ab. Er glaubt mehr an chronisch professionelle Schädigungen; das einmalige Trauma glaubt er nur als beschleunigendes Moment bei schon erkrankter Sehne auffassen zu dürfen.

Schlatter berichtet über einen 48jährigen Sanitätspolizisten, der Ende Dezember 1906 bei einem Fall nach hinten mit der rechten Hand auf den Boden schlug. Nach vierwöchentlicher Behandlung mit Schienenverband konnte er seine Arbeit wieder aufnehmen. 6—7 Wochen später bemerkte er jedoch nach dem Heben eines schweren Eimers, daß er den Daumen plötzlich nicht mehr strecken konnte. Bei der Operation fand sich das periphere Rißende in der Schnupfgrube, das zentrale proximal vom lig. carpi dorsale. Da die Diastase 6 cm betrug, vernähte er mit gutem Erfolge das periphere Stumpfende mit der Sehne des hier E. carpi radialis longus.

Auch Honigmann sei hier erwähnt, der eine 21jährige Patientin behandelte, die im März 1925 auf die linke Hand gefallen war. Die ärztliche Diagnose lautete auf Verstauchung, und es wurde deshalb eine schmerzhafte Schwellung durch 14tägige Behandlung mit Schiene beseitigt. Das Röntgenbild zeigte keine Knochenverletzung. Am 20. 5. beim Nähen konnte das Mädchen plötzlich den Daumen nicht mehr strecken, Schienenbehandlung in Streckstellung blieb erfolglos, und deshalb kam Patientin in spezialärztliche Behandlung. H. erhob folgenden Befund: Das Endglied des linken Daumens stand in stumpfwinkeliger Beugung von 135° und konnte aktiv nicht gestreckt werden, wohl aber passiv. Abduktion und Dorsalflektion des ersten Mittelhandknochens waren deutlich behindert. Bei stärckstmöglicher Streckung und Abspreitzung des Daumens blieb der 1. Metacarpus von der Ebene der anderen Mittelhandknochen in ge-

ringer Beugestellung abgewichen. Die Sehne des M. E. p. l. war auch bei stärkster passiver Streckung und Abduktion des Daumens an der Handwurzel nicht fühlbar; doch bestand hier eine Druckempfindlichkeit, die sich etwa 1—2 Fingerbreit nach oben fortsezte. Die Schnupfgrube war an den sehr fleischigen Händen des Mädchens nicht stark ausgeprägt. Operation erfolgte am 6. 6. und zeigte einen geschlängelten, kolbig verdickten, peripheren Sehnenstumpf dicht oberhalb des unteren Randes des lig. carpi dorsale. Die Trennungsfläche war ziemlich glatt. Der zentrale Sehnenstumpf war auch kolbig verdickt. Da eine Lücke von 4—5 cm der direkten Vereinigung entgegenstand, wurde ein Schaltstück aus der fascia lata gebildet. Heilung erfolgte p. pr. mit guter Funktion. Histologisch fand sich ein regelmäßiges fibröses Gewebe mit Einlagerung zahlreicher dünnwandiger Kapillargefäße, sodaß ein angiomartiges Bild entstand, bedindt anscheinend durch ein vaskularisirtes, organisierendes Bindegewebe. Also das typische Bild.

Auch ein Fall Kümmell's sei erwähnt, der über die Zerreißung der Sehne des M. E. p. l. berichtet bei einem Kutscher, der vom Wagen gefallen war, als ihm die Pferde durchgingen. Hier erfolgte Heilung durch Bildung einer neuen Sehne nach Gluck durch 3 Seidenstränge. Anderthalb Jahre nach der Operation war die Funktion des Daumens noch eine gute. Hierhin gehört auch der von Burkhardt beschriebene Fall, der einen Mann betraf, der sich beim Öffnen einer Kiste eine Ruptur der Sehne des M. E. p. l. zuzog. B. gibt für diese Ruptur zwei Erklärungen an: 1.) Der Riß konnte erfolgen, da beim Anstoß des Daumens an den festen Gegenstand die Extensoren durch die Anstrengung des Kistenöffnens mit Hammer und Meißel stärkst kontrahiert waren und die Phalangen diesem Sehnenzug nicht folgten als Gegenwirkung. 2.) Beim unvermuteten Anstoß des Daumens an die hölzerne Kiste kam die volle Stoßgewalt sofort zur Wirkung, während der Elastizität des Muskels keine Gelegenheit gegeben wurde, sich zu entwickeln und genügenden Widerstand entgegenzusetzen. Das so gesetzte Übergewicht der einwirkenden Gewalt gegenüber der unwirksamen Elastizität führte zur Zerreißung der Sehne.

Vergleicht man diese Fälle mit den Fällen, die eine Radiusfraktur zeigten, so findet man eine Übereinstimmung darin, daß Radiusfraktur und Weichteiltraumen einander die Wage halten, und daß die Sehnenruptur bei allen Fällen eine von diesen Schädigungen unabhängige Verletzung darstellt. Die Sehne wird sicherlich durch das Trauma selbst geschädigt durch Zerrung oder Einriß und die folgende Tendinitis. Man vergegenwärtige sich nochmals den Verlauf der Sehne, die sich beim Daumenstrecken nur 3,2 cm in der Scheide bewegt, die dabei 1,5 cm herabgezogen wird, dazu wird sie nur von einem durch ein vinculum triangulare proximale führenden Hauptgefäß versorgt. So wird es klar, daß bei einer plötzlichen Überanstrengung der Sehne die Sehnenscheide und das vinculum triangulare einer Schädigung im Sinne einer Zerrung oder eines Ein-

risses ausgesetzt sind. Hierzu bildet Foersters Fall des 21jährigen Artisten ein Beispiel. Der Artist, der viel auf den Händen lief, spürte bei einer solchen Übung plötzlich einen heftigen Schmerz an der Wurzel des rechten Daumens, der anfangs nicht bewegt werden konnte. Die Schmerzen verschwanden aber allmählich unter Massage, auch die Beweglichkeit kehrte wieder, nur blieb eine starke Behinderung in der Berufsausübung zurück. Foerster stellte in der Statik und Kinetik der Daumenglieder folgende Störungen fest (Abb. 1): Der rechte erste Metakarpalknochen ist in Ruhe stärker gegen den Carpus und die Ebene der übrigen Metakarpalknochen gebeugt und eine Spur mehr abduziert wie der Norm entspricht, die zweite Phalange findet sich dauernd in einer abnormen Beugestellung zur ersten Phalange. Die passive Beweglichkeit des Daumens ist in allen drei Gelenken gut und schmerzfrei. Aktiv kann der 1. Mittelhandknochen nicht gestreckt werden, er bleibt in derjenigen Ruhestellung, welche er in Ruhe gegen den Carpus einnimmt, stehen. Es besteht also ein typischer Ausfall der Sehne des M. E. p. l. Foerster macht — in Anlehnung an Duchenne's Darstellung der Physiologie der Bewegung — die beim Handlaufen eintretende Überstreckung des M. E. p. l. für den Riß verantwortlich und verweist vergleichend auf die verschiedene Stellung der Hand beim Menschen und beim Affen, die sich hauptsächlich in der Daumenstellung zeigt. Der menschliche Daumen steht immer in halber Opposition, um gewissermaßen zu irgend einer manuellen Tätigkeit, wie Schreiben etc. bereit zu sein, während die Affenhand den Typ des Vierfüßlers zeigt, der ohne Anstrengung mit platt auf den Boden gesetzter Hand laufen und sitzen kann, da die tonische Wirkung des M. E. p. l. den ersten Mittelhandknochen in kontinuierliche Streckstellung zieht, was der Mensch nur durch kraftvolle kontinuierliche Anspannung des M. E. p. l. könnte. So mußte auch der Artist diese Tätigkeit stärkster Anspannung ausüben, welche zur Ruptur der Sehne geführt hat, ähnlich wie Bätzner kürzlich einen Läufer vorstellte, dem die Achillessehne riß infolge von Überbeanspruchung. Foerster's Fall gestattet einen Vergleich mit unserem Fall.

Hier handelt es sich um eine 53jährige Patientin, die am 25. 7. 1929 auf der Eisenbahn stürzte, auf den Rücken fiel, wobei der linke Vorderarm verletzt wurde. Die Patientin hatte sich beim Fall auf die linke Hand, deren Daumen nach innen eingeschlagen war, gestützt. Patientin begab sich sofort in klinische Behandlung. Professor Coenen stellte einen Radiusbruch fest und legte einen fixierenden Verband an. Am 23. 8. 1929 (Abb. 2) nachmittags verspürte Patientin plötzlich ohne äußere Ursache heftige Schmerzen am Grundgelenk des linken Daumens auf der Streckseite und konnte den Daumen nicht mehr strecken. Patientin begab sich deshalb erneut in klinische Behandlung. Professor Coenen stellte eine Spontanruptur der Strecksehne des M. E. p. l. fest: Der linke Daumen steht in Mittelstellung zwischen Abduktion und Adduktion,

Grundgelenk und Endgelenk sind um je 45° gebeugt. Selbsttätige Streckung des Daumens ist unmöglich, fremdtätige leicht ausführbar. In der Schnupfgrube ist die Sehne des M. E. p. l. nicht zu tasten. Patientin wurde zuerst konservativ behandelt mit Schienenverband, da diese Behandlung nicht zum Ziele führte, erfolgte am 9. 10. 1929 Operation in Äthernarkose durch Professor Coenen, die folgenden Verlauf nahm: Schnitt vom Grundgelenk der ersten Phalange nach proximal etwas ulnarwärts herüber bis zu dem Fach des lig. carpi dorsale. Die von Subkutanvenen und mehreren Verzweigungen des Ramus dorsalis nervi radialis überlagerte lange Strecksehne des linken Daumens ist deutlich verdickt, von gelblicher Farbe und zeigt spinnenwebartige, rostfarbe Auflagerungen. Soweit man sehen kann, ist sie bis zum Sehnenfach nicht verletzt. Nach Spaltung des ganzen Sehnenfaches sieht man jetzt, daß die breite Sehnenzeichnung noch innerhalb des Sehnenfaches aufhört. Hier setzt sie sich als stricknadeldicker, nach proximalwärts etwas abschwellender Strang fort und geht in etwa zweifingerbreiter Entfernung plötzlich wieder über in die dicke, aber nicht glänzende und mit zarten fibrösen Massen bedeckte proximale Daumenstrecksehne. Der Übergang dieser proximalen Stelle ist ganz unvermittelt, als wenn eine dünne Sehne in eine dicke hineingepfropft ist. Der verdünnte Teil der Daumenstrecksehne ist durch mehrfache Stränge mit der Sehnenscheide fest verwachsen. Erst nachdem diese drei bis vier strangartigen Verwachsungen von dem Sehnenscheidenfach gelöst sind, ist die lange Daumenstrecksehne frei. Sie ist offenbar um den verdünnten Teil, d. h. um zwei Fingerbreiten verlängert, sodaß eine Streckbewegung am Daumen von proximalwärts her nicht bewirkt werden kann. Offenbar ist an dieser Stelle die Sehne unter einem Bluterguß eingerissen, hat sich dann erheblich gedehnt und eine übermäßige Verlängerung erfahren, ohne daß die Kontinuität der Sehne vollständig unterbrochen wäre (Abb. 3). Zugleich ist sie mit der Sehnenscheide verwachsen. Gerade unter der Strecksehne des Daumens kommt die blendend weiße glatte Sehne des M. E. carpi radialis long. zum Vorschein. Eine schonende Freilegung der Sehnen des M. abduktor p. l. und M. Extensor pol. brev. ergibt deren Unversehrtheit.

Das schadhafte Stück in der Sehne wird reseziert. Darauf werden die Stümpfe unter stärkster Daumenstreckung und Dorsalflexion des Handgelenkes mit Seidenknopfnähten vereinigt und die Wunde vollständig vernäht, es folgt Anlegung eines fixierenden Verbandes. Heilung erfolgte p. pr. mit guter Funktion des Daumens nach längerer Massage und Heißluftbehandlung.

Zur histologischen Untersuchung wurde das resezierte Sehnenstück der Länge nach in Parafin eingebettet und geschnitten. Die Färbung erfolgte mit Hämatoxylin-Eosin, Giemsa, Weigert's Elastizin und Sudan. An der Rupturstelle sind die Sehnenfasern zersplissen. Zeichen einer Blutung sind an der Rupturstelle nicht zu finden. Im Verlauf der Sehne finden sich einige strichförmige

Blutungen, in deren Umgebung auch schlechte Kernfärbbarkeit besteht, wo sich also kleinere Nekrosen annehmen lassen. Der Bau der Sehne ist jedoch überall erhalten und erkennbar. Längs der Gefäße fehlt jede Ansammlung entzündlicher Zellen. An den Gefäßen selbst fehlen Randveränderungen oder Verstopfungen, sodaß sich eine Erkrankung der Sehne auf entzündlicher Grundlage oder primärer Gefäßveränderung nicht annehmen läßt. Das histologische Bild läßt vielmehr nur die Deutung zu, daß die Sehne infolge der primären Gewalteinwirkung zerrissen ist, und nicht weil eine vorherige Erkrankung der Sehne bestanden hat.

Auch unsere Patientin war nach hinten auf den Boden, sogar mit eingeschlagenem Daumen gefallen. Der M. E. p. l. war also übermäßig angespannt, zumal wenn, zu der die Querfraktur des Radius bewirkenden Komponente, die Längsstauchung des Radius als sehnengefährdende Komponente hinzukommt. Hier bewirkt der eingeschlagene Daumen, der die Sehne — die ohnehin normalerweise nur eine kurze Ausdehnung zur Streckung benötigt — überspannt, durch diese notwendige Überstreckung den Einriß der Sehne. Wie stark die Anspannung war, ersieht man daraus, daß ein Knochensplitterchen von der Basis des Metakarpus I von Stecknadelkopfgröße abgerissen wurde. Auch hier liegt die Rißstelle am vorderen Rande des lig. carpi dorsale, wie es die meisten Autoren angeben. Die winkelige Abknickung der Sehne hier und der scharfe Rand des lig. carpi dorsale müssen also eine bestimmte Rolle spielen, während die Radiusfraktur an und für sich in unserem Falle sicher keine Rolle spielt, da weder das Röntgenbild, noch der Gleitkanal der Sehne irgendwelche Dislokation der Bruchstücke zeigten.

Als Therapie der Wahl ist die zirkuläre Naht am zweckmäßigsten, bei zu großer Distanz der Sehnenenden empfiehlt sich die Zwischenschaltung eines gerollten Fascienstreifens. Die Anhängung eines peripheren Sehnenendes an einen anderen Muskel ergab wohl die Fähigkeit guter Streckung des Daumens, aber nicht die für die Streckung und Adduktion des ersten Metakarpus nötige Kraft.

Das Trauma bewirkte also in diesem Falle zweierlei: 1.) Radiusbruch und 2.) unabhängig davon Ruptur der Sehne des Muskulus Extensor pollicis longus, die an typischer Stelle einriß und sich dann im Sinne Düm's so veränderte, daß bei stärkerer Bewegungsaufnahme (Schwimmen) ihre Funktion ausfiel.

Abbildung 1.

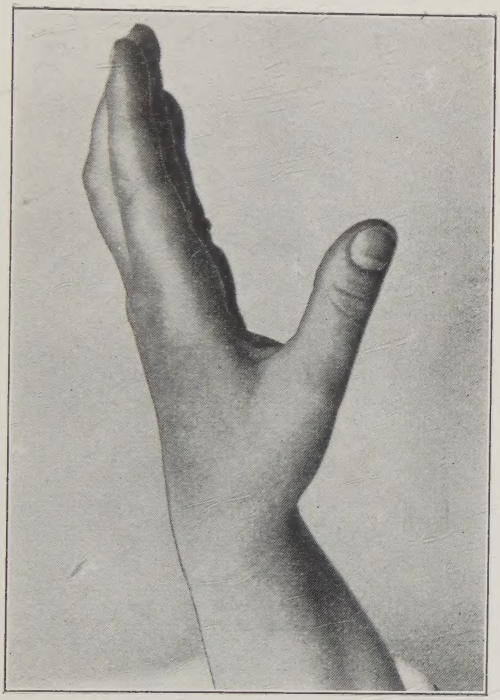

Abbildung 2.

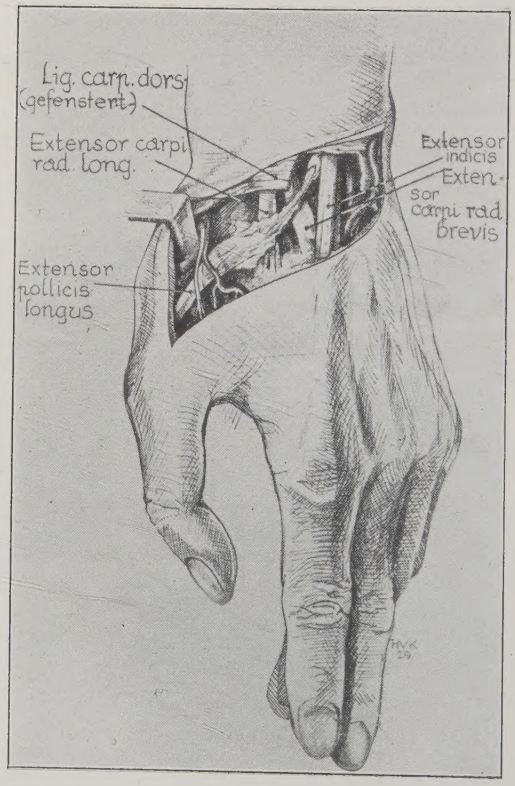
Lig. carp. dors.
(gefenstert)
Extensor carpi
rad. long.
Extensor
pollicis
longus
Extensor
indicis
Exten-
sor
carpi rad.
brevis

Abbildung 3.